

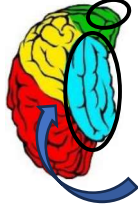



CARACTÉRISTIQUES DES PRINCIPAUX TNCM

	ALZHEIMER 60-70% des TNCM	CÉRÉBROVASCULAIRE 15-25 % des TNCM	CORPS DE LEWY 12-15% des TNCM	FRONTOTEMPORALE 8-10% des TNCM
Zones du cerveau impliquées				
Principaux symptômes	<ul style="list-style-type: none"> • Déclin mnésique lent et progressif • Difficulté à trouver les mots • Perturbations de l'humeur (anxiété, dépression...) • Difficulté d'orientation temps/espace • Anosognosie fréquente 	<ul style="list-style-type: none"> • Trouble mnésique • Trouble de la marche précoce • Instabilité/chutes spontanées • Incontinence urinaire • Modification personnalité et humeur • Évolution par paliers 	<p>+ Noyaux gris centraux</p> <ul style="list-style-type: none"> • Fluctuations cognitives • Difficultés attentionnelles et exécutives • Sx parkinsoniens • Chutes • HTO • Délires/hallucinations • Trouble sommeil (REM) 	<p>2 types de présentations:</p> <p>Comportementale</p> <ul style="list-style-type: none"> • Hygiène négligée • Perte des conventions sociales • Désinhibition • Impulsivité/distraçabilité • Rigidité mentale • Perte jugement • Perte empathie • Apathie <p>Langagière</p> <ul style="list-style-type: none"> • Aphasie progressive ou perte du sens des mots
Physiopathologie	<p>2 formes :</p> <p>Sporadique (la + courante)</p> <ul style="list-style-type: none"> • Dépôts d'amyloïdes et de tau (protéines) • Dégénérescences neurofibrillaires • Inflammation cérébrale <p>Familiale (avant 65 ans. Reliée au gène apo E4)</p>	<p>Lésions vasculaires</p> <p>lésions vasculaires sous-corticales multiples (lacunes).</p> <p>Peuvent se retrouver partout dans le cerveau</p>	<p>Lésions (corps de Lewy) créées par l'accumulation d'alpha-synucléines dans les neurones du cortex et des noyaux gris centraux.</p> <p>Déficits en acétylcholine et en dopamine</p>	<p>Les neurones des zones affectées s'atrophient et meurent ou s'hypertrophient (corps de Pick)</p> <p>Environ la moitié des cas sont héréditaires.</p> <p>Apparition précoce (avant 65 ans)</p>